



# St.-Johannes-Hospital

Patienteninformation

## Glaukom / Grüner Star

Klinik für Augenheilkunde

Chefarzt Prof. Dr. med. Markus Kohlhaas

St.-Johannes-Hospital Dortmund

## Diagnostik

Die diagnostischen Verfahren sind als Bausteine zu verstehen, die nur in ihrer Gesamtheit zur richtigen Diagnose führen. Jeder einzelne Befund für sich kann auf eine falsche Fährte führen und weder eine Glaukomerkrankung ausschließen, noch die genaue Ausprägung festlegen.

Obwohl der erhöhte Augeninnendruck ein wichtiger Hinweis ist, gibt es andere Faktoren wie die Sehnervenbeurteilung, die Gesichtsfeldmessung oder Herz-Kreislauf-Untersuchungen, die Einfluss auf das Krankheitsgeschehen nehmen können. Die Erkrankung ist multifaktoriell und sollte mit der gebotenen Sorgfalt und Erfahrung beurteilt werden. Auch das Konzept des Zieldrucks, derjenige Augeninnendruck, der zu keinem Schaden im Auge führt, wird individuell für jeden Patienten festgelegt und kann nur durch eine regelmäßige Verlaufskontrolle angepasst werden.

Alle erforderlichen Untersuchungen sind schmerzfrei und unkompliziert und werden bei uns in der Augenklinik des St.-Johannes-Hospitals durchgeführt.

## Früherkennung

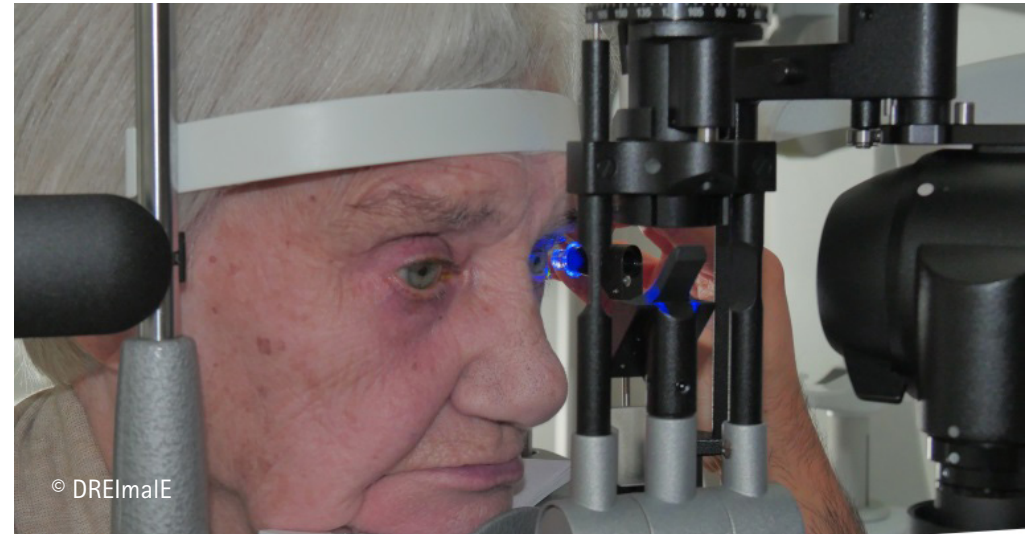
Messung des Augeninnendrucks, des Sehnervs, der Netzhaut und des Gesichtsfeldes

Ab dem 40. Lebensjahr empfehlen wir alle 2-3 Jahre eine Kontrolluntersuchung beim Augenarzt, auch ohne das Vorliegen von Risikofaktoren. Bei erhöhtem Erkrankungsrisiko empfehlen wir eine jährliche Untersuchung. Die Häufigkeit des Glaukoms steigt mit zunehmendem Lebensalter, deswegen sollte ab dem 60. Lebensjahr unabhängig vom Gefährdungsgrad eine jährliche Untersuchung durchgeführt werden. Beschwerden treten erst im Spätstadium auf.

- Bereits entstandene Schäden sind irreversibel
- Therapie hat im Frühstadium bessere Erfolgsaussichten
- Geringer Aufwand – große Wirkung!

## Augeninnendruckmessung (Tonometrie)

Zentrale Untersuchung zur Glaukombeurteilung



Ein kurzer Luftstoß auf die Hornhautoberfläche ist nötig, um den Augeninnendruck zu messen

Der erhöhte Augeninnendruck ist der wichtigste Risikofaktor für die Entstehung eines Glaukoms. Je höher der Augeninnendruck ist, desto höher ist das Risiko, an einem Glaukom zu erkranken.

Es gibt zwei verschiedene Methoden den Augeninnendruck zu messen: Die Applanationstonometrie nach Goldmann – der Goldstandard der Diagnostik – ist eine sehr präzise Messung und erfolgt per Kontakt auf der betäubten Hornhaut.

Die Non-Contact-Tonometrie erfolgt ohne Berührung mit einem kurzen sanften Luftstoß. Es kann erforderlich sein, die Messung zu unterschiedlichen Tageszeitpunkten durchzuführen, um Schwankungen zu erfassen. Insbesondere bei einer Glaukomverschlechterung können im Rahmen eines Tag- und Nachtdruckprofils auch außergewöhnliche Tageszeiten erfasst und die Therapie entsprechend angepasst werden.

- Schnell durchführbar
- Entweder per Kontakt auf die Hornhaut oder per Luftstrahl
- Eventuell 24-Stunden-Druckprofil erforderlich
- Für die Diagnostik und den Krankheitsverlauf unverzichtbar

## Messung der Hornhautdicke (Pachymetrie) Korrekturfaktor zum Augeninnendruckwert



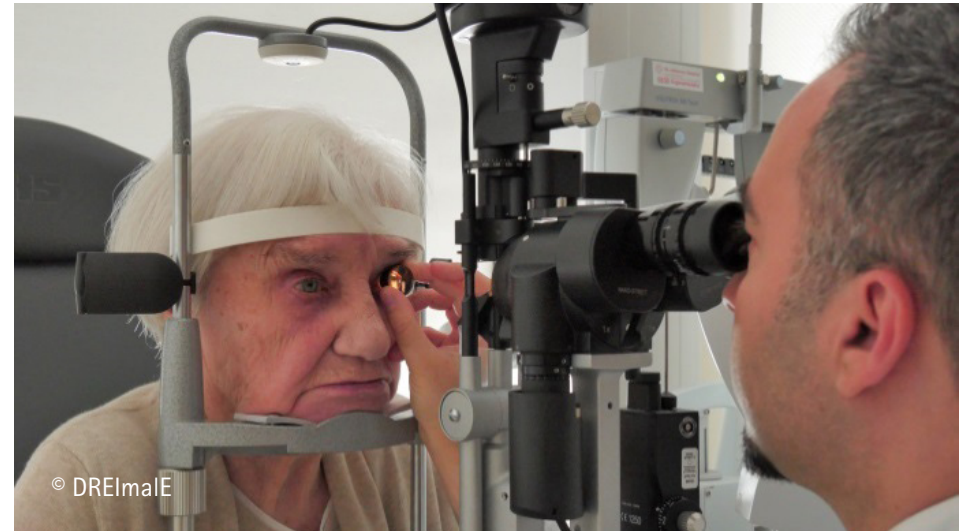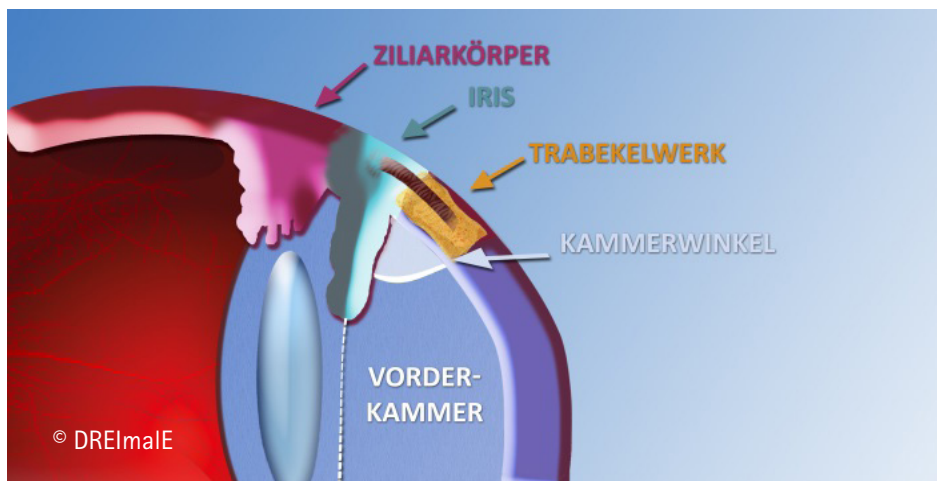
Die Dicke der Hornhaut variiert von Mensch zu Mensch. Da dieser Faktor auch den Wert des Augeninnendrucks erheblich beeinflusst, ist es unerlässlich, die jeweilige Hornhautdicke zu messen. So ist bei Menschen mit einer sehr dünnen Hornhaut der tatsächliche Augeninnendruck höher als der gemessene Druck. Andererseits werden bei Patienten mit einer dickeren Hornhaut zu hohe Druckwerte im Auge gemessen. Erst durch das Zusammenführen beider Messwerte (Hornhautdicke plus Augeninnendruck) können die richtigen Rückschlüsse gezogen werden.

Die Messung der Hornhautdicke erfolgt per Ultraschallkopf auf der betäubten Hornhaut. Der Patient bemerkt bei der Messung die Berührung nicht.

- Einmalige Messung
- Mittels Ultraschall
- Dauert wenige Minuten
- Für die Diagnostik und den Krankheitsverlauf relevant

## Messung der Vorderkammertiefe und des Kammerwinkels (Gonioskopie)

Beurteilung des Kammerwinkelabflusses

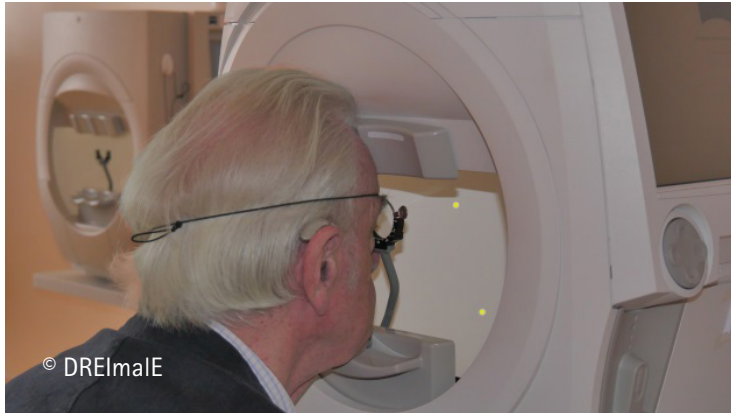

Die Messung der Abflusskanäle lässt Rückschlüsse auf eine mögliche Behinderung des Abflusses zu. Nicht nur die Maße des Kammerwinkels sind entscheidend, sondern auch krankhafte Veränderungen sind erkennbar. Die Kammerwinkeluntersuchung dient zur Differenzierung der Glaukomart. Zur Messung wird ein Kontaktglas, auch Gonioskop genannt, auf die betäubte Hornhaut gesetzt. Der Patient bemerkt bei der Messung die Berührung nicht.

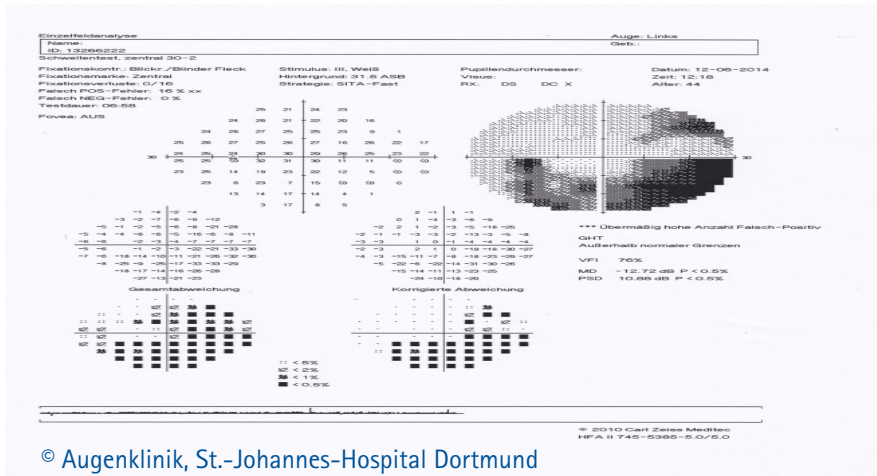
- Risikoabschätzung für das Engwinkelglaukom
- Einmalige Messung
- Mittels Kontakt auf betäubtem Auge
- Dauert wenige Minuten
- Für die Diagnostik und den Krankheitsverlauf relevant

## Gesichtsfeldmessung (Perimetrie)

### Lokalisierung von Sehverlusten im Bereich des Gesichtsfeldes



Die Messung des Gesichtsfeldes dauert nur wenige Minuten und ist unerlässlich für die Verlaufskontrolle



© Augenklinik, St.-Johannes-Hospital Dortmund

Deutlicher Gesichtsfeldausfall im unteren rechten Quadranten

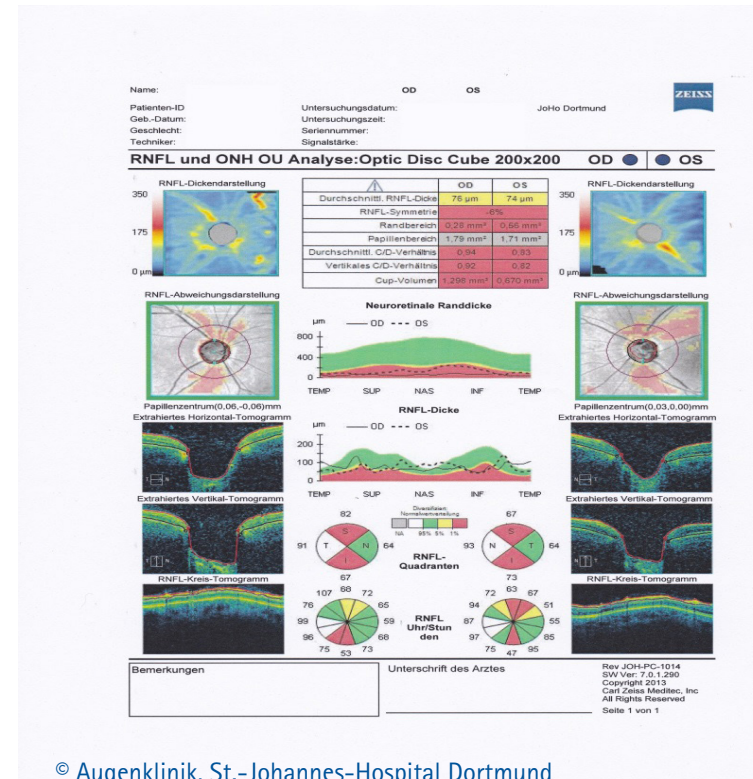
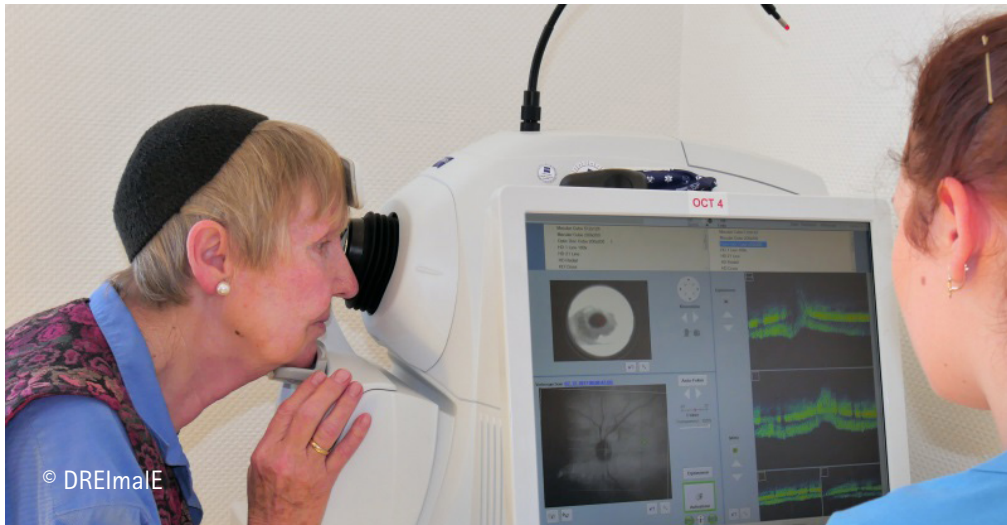
Unter dem Gesichtsfeld versteht man die Summe aller Seheindrücke, die bei unbewegtem Auge wahrgenommen werden. Während die zentrale Sehschärfe nur das unmittelbare Gesichtsfeldzentrum beschreiben kann, sind die umgebenden Gesichtsfeldbereiche von besonderer Bedeutung z.B. für das Orientierungs- und Lesevermögen sowie für die Fahrtauglichkeit. Glaukom-Defekte treten typischerweise schleichend und kaum wahrnehmbar in diesen äußeren Gesichtsfeldarealen auf.

Der Patient fixiert bei der Untersuchung Lichtpunkte, die auf einem Bildschirm, an verschiedenen Stellen erscheinen. Sobald der Patient einen Punkt wahrnimmt, bestätigt er dies per Knopfdruck. Auf diese Weise wird deutlich, ob und welche Bereiche des Gesichtsfeldes eingeschränkt sind.

- Vermessung per Licht
- Dauert bis zu 20 Minuten
- 2-4 jährlich
- Für die Diagnostik und den Krankheitsverlauf relevant

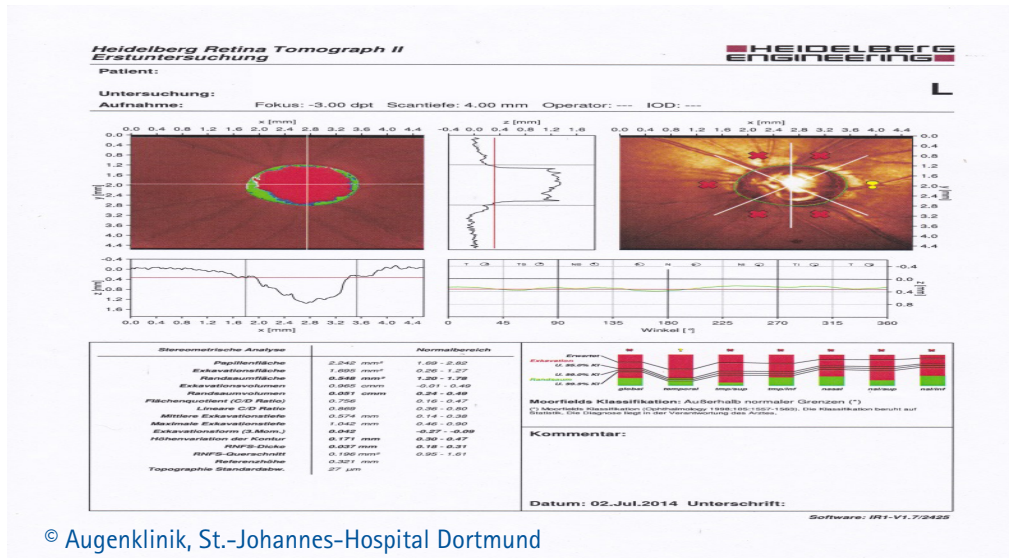
# Sehnervenkopfvermessung (Papillentomographie)

## 3D-Vermessung des Sehnervenkopfes



Bildgebende Verfahren wie die sogenannte optische Kohärenztomographie (OCT) und der Heidelberger Retina Tomograph (HRT) erstellen Bilder vom Sehnervenkopf (Papille) und können mittels Analyse der Nervenfasern (GDx) die Nervenfaserdichte bestimmen. Veränderungen am Sehnervenkopf und die Abnahme der Netzhautdicke sind dank modernster Technik erkennbar, bevor Sehfunktionen eingeschränkt sind. Diese diagnostischen Methoden sind nicht invasiv und nehmen die Bilder „von außen“ auf.

- Sehnerv wird mit Lichtimpulsen abgetastet
- Vor allem zur Glaukomfrüherkennung
- Bereits geringgradige Schädigungen erkennbar
- Archivierung der Daten zur Verlaufskontrolle
- Berührungsfrei
- 1 x jährlich
- Geringer Zeitaufwand
- Für die Diagnostik und den Krankheitsverlauf relevant



© Augenklinik, St.-Johannes-Hospital Dortmund

Die hochpräzise Feindiagnostik ist Voraussetzung für eine erfolgreiche Behandlung

## Blutdruckmessung

### 24-Stunden-Blutdruckmessung

Schwankende Blutdruckwerte, ob zu hoch oder zu niedrig, können zu einer Schädigung des Sehnervenkopfes führen. Besteht ein Verdacht auf Durchblutungsstörungen reicht eine einmalige Messung nicht aus und es sollte eine 24-Stunden-Blutdruckmessung erfolgen. Diese Langzeit-Blutdruckmessung wird, wie bei einer einfachen Messung, am Oberarm über eine Manschette gemessen, die alle Werte über einen längeren Zeitraum zum Auswerten speichert.

- Konstante Messung über 24 Stunden
- Mittels Blutdruckmessgerät
- Für die Diagnostik und den Krankheitsverlauf relevant

## Durchblutungsdiagnostik

### Blutfluss in den Arterien regelt Blutzufuss im Auge

Mit dem sogenannten Ocular-Blood-Flow System (OBF) wird der Blutfluss im Auge gemessen. Das Blut in den Arterien fließt nicht konstant, sondern pulsierend. Das gleiche gilt für die Blutzirkulation im Auge. Aus diesen Druckschwankungen wird auf die Durchblutung geschlossen. Das Ocular-Blood-Flow-System zeichnet die Pulsation auf und berechnet daraus den Blutfluss. Das Messköpfchen des Gerätes wird auf die betäubte Hornhaut gesetzt. Der Patient bemerkt bei der Messung die Berührung nicht.

- Dauert wenige Minuten
- Mittels Kontakt auf betäubtem Auge
- Für die Diagnostik und den Krankheitsverlauf relevant

## Foto des Sehnervs (Papillenfotografie)

### Mikrofotografie des Sehnervs

Der Sehnerv ist so individuell wie unser Fingerabdruck. Das Aussehen bzw. Veränderungen des Sehnervenkopfes und die Darstellung der Durchblutung ist als Ergänzung zu den anderen bildgebenden Verfahren zur Verlaufskontrolle relevant. Die Archivierung der Fotos dient im Hinblick auf die Langzeitkontrolle zum Vergleich der verschiedenen Krankheitsstadien. Kleinste Veränderungen können direkt erkannt werden.

- Berührungsfrei
- Schnell und komfortabel
- Für die Diagnostik und den Krankheitsverlauf relevant